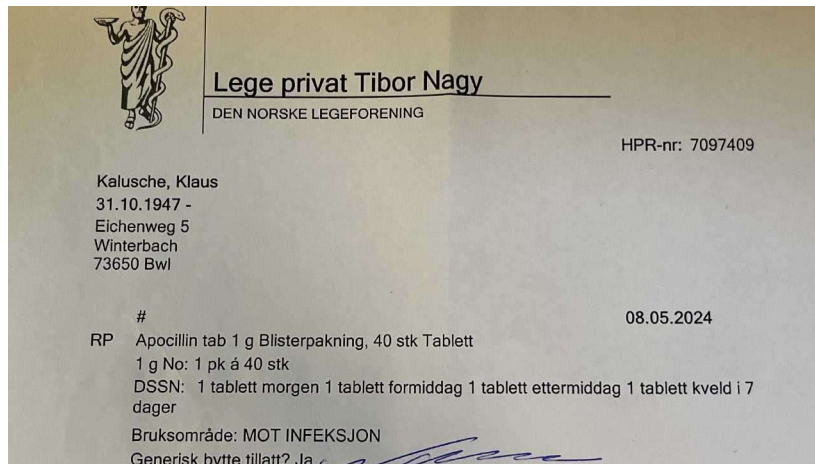


Mittwoch, 08.05.2024

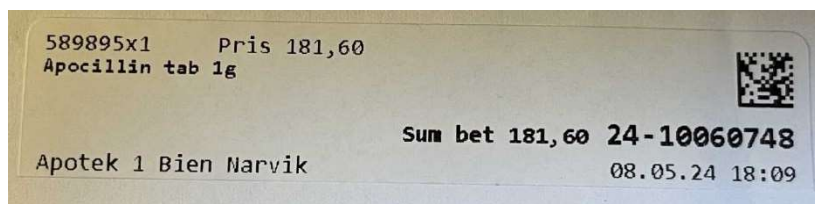Seit 3 Tagen ist der 2. Zehen am rechten Fuß leicht geschwollen  
beim Laufen leichte Schmerzen und die Haut leicht gerötet  
hat sich nach rechts auf Zehen 3 und 4 ausgebreitet

Habe mich für Arztbesuch in Narvik entschieden

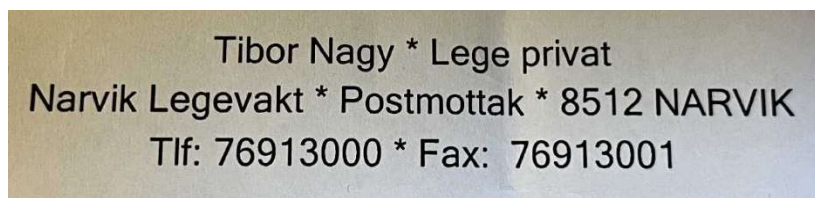
Legevakt on hospital = Notaufnahme an Klinik Narvik



Habe mir Blut abnehmen lassen  
Wie schon vermutet - Infektion  
Rezept für Antibiotikum ( 7 Tage 4 mal 1 Tablette )  
Heute Nachmittag, 08.05.2024, die 1. Tablette genommen

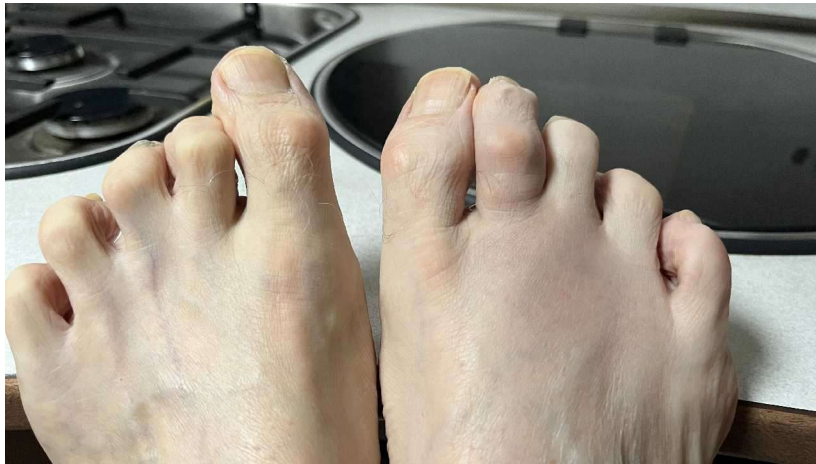

Apocillin 1g phenoxymethylpenicillin

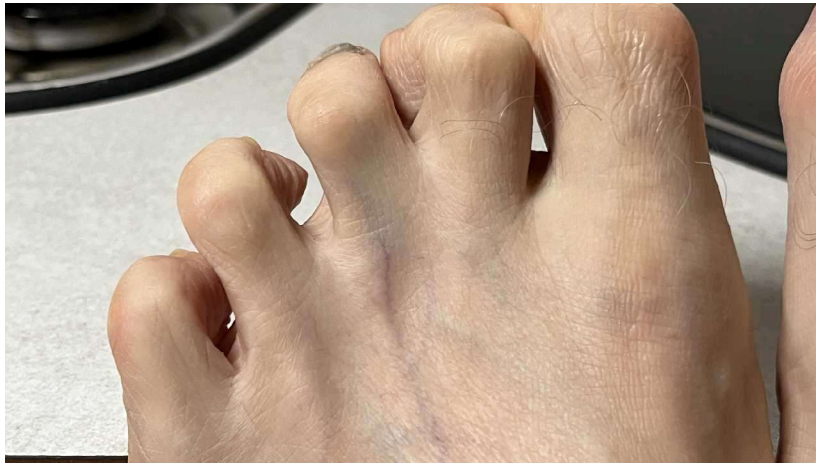

Habe heute am 12.05.2024 Fotos gemacht – nach 4 Tagen Antibiotikum

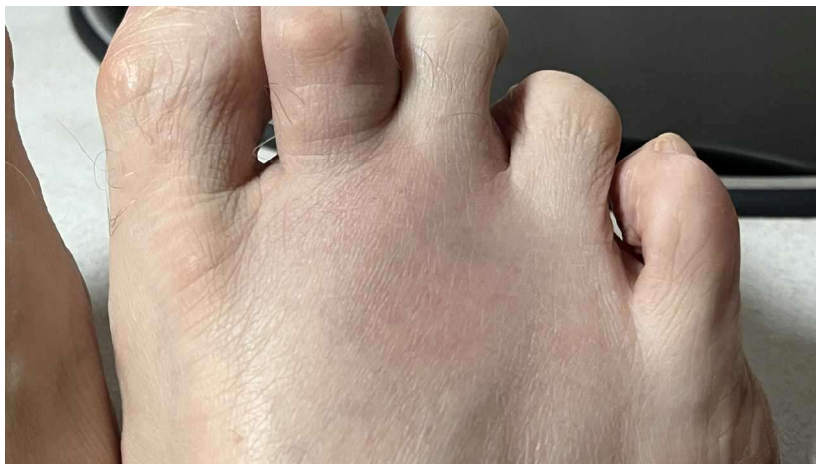
Beide Füße



Linker Fuß



Rechter Fuß



Sehe bisher noch keine Besserung